

PECULIARITIES OF THE IMMUNOLOGICAL BODY REACTION AT HBV-INFECTION

M.A. Tymkovich¹, V.P. Maliy², T.I. Lyadova³

¹Uzhgorod national university, Ukraine

²Kharkov medical academy of postgraduate education, Ukraine

³V.N. Karazin Kharkov National University, Ukraine

SUMMARY

As a result of the conducted immunological researches the dynamics of the pro-inflammatory and contra-inflammatory cytokines synthesis in the patients with acute and chronic HBV infection was studied and on the basis of their analysis the types of immunological body reaction at HBV were established: normally reactive, dissociative, hyporeactive and hyperreactive. The got results allow to recommend the necessity of complex investigation of patients with acute viral hepatitis B with determination of markers of active viral replikation (DNA HBV) and level of principal regulators cytokine.

KEY WORDS: pro-inflammatory cytokines, contra-inflammatory cytokines, types of immunological reaction

УДК: 616.33+616.342-089-085.837.3

ИСПОЛЬЗОВАНИЕ УЛЬТРАЗВУКОВОГО СКАЛЬПЕЛЯ В ЖЕЛУДОЧНОЙ ХИРУРГИИ

Е.Д. Хворостов, М.С. Томин

Харьковский национальный университет имени В.Н. Каразина, Украина

РЕЗЮМЕ

В работе проанализированы результаты экспериментального и клинического применения ультразвукового скальпеля (УЗС) при выполнении операций на желудке. В эксперименте было 70 кролей породы Шиншилла. В основной группе животных (n=35) использовался УЗС, в контрольной (n=35) – монополярный электронож (МЭН). В клинической части пациенты с хирургическими заболеваниями желудка (n=111) были разделены на две группы. В основной группе (n=46) оперативные вмешательства выполнялись с помощью УЗС, в контрольной (n=65) – с МЭН. Изучены морфологические изменения, происходящие под действием физических видов энергии. Установлено, что ультразвуковая диссекция не оказывает серьезного повреждающего воздействия на желудочную стенку, а рассечение происходит быстро и бескровно. На основании полученных данных УЗС рекомендован для формирования гастроэнтероанастомозов в клинических условиях.

КЛЮЧЕВЫЕ СЛОВА: ультразвуковой скальпель, ультразвуковая коагуляция, ультразвуковая диссекция, электрокоагуляция

Несостоятельность швов при операциях на желудке достигает сегодня 5%, что приводит в 40-50% к летальному исходу [1]. Летальность после дистальной резекции желудка по поводу рака составляет 8-15%, а после гастрэктомии 6-18% [1]. Важным фактором, приводящим к нарушению репаративной регенерации и развитию несостоятельности швов анастомоза является гнойно-воспалительный процесс, развивающийся в результате интраоперационного инфицирования тканей шовной полосы.

Другим фактором, оказывающим негативное влияние на репарацию в зоне анастомоза является оставление лигатур, используемых для лигирования подслизистых сосудов при пересечении стенки желудка и тонкой кишки скальпелем. В решении данной проблемы одним из перспективных направлений является использование физических методов диссекции, среди которых доминирующее положение занимает высокочастот-

ная электрохирургия. Однако, наряду с обеспечением асептичности и абластичности большинство физических методов диссекции приводят к формированию значительной зоны коагуляционного некроза. Кроме того, не все физические методы обеспечивают гемостаз по линии рассечения полых органов [2, 3, 4]. Подобная ситуация создаёт предпосылки для изучения, поиска и применения наиболее оптимальных методик рассечения биологических тканей в абдоминальной хирургии.

Ультразвуковая хирургическая аппаратура обладает совершенно иным принципом работы. При взаимодействии ультразвуковых колебаний с биологическими тканями возникает ряд эффектов, которые обеспечивают рассечение тканей и коагуляцию при их минимальном повреждении.

Выполненное экспериментально-клиническое исследование является частью научной программы кафедры хирургических бо-

лезней медицинского факультета Харьковского национального университета имени В.Н. Каразина «Вивчення дії фізичних методів і морфофункціонального стану судин, тканин шлунку, тонкої та товстої кишок при їх дисекції та коагуляції в хірургії шлунково-кишкового тракту», номер госрегистрации 0106U001585.

Имеются работы, посвященные экспериментальному и клиническому применению ультразвукового скальпеля (УЗС) при выполнении операций на органах брюшной полости [3, 4, 5]. Результаты этих исследований свидетельствуют о безопасности, хорошей рассекающей и коагулирующей способности УЗС [5]. При морфологическом исследовании тканей, которые подвергались ультразвуковой диссекции, наблюдаются минимальные деструктивные изменения, а про которые используются для экспериментов и других научных целей.

В экспериментальной части животные были распределены на две группы. В основной группе (n=35) гастротомию выполняли с помощью УЗС («Harmonic Scalpel»). В контрольной группе (n=35) рассечение желудка выполняли монополярным электроножом (МЭН) («Karl Storz-endoscope»), поскольку данная методика наиболее часто используется в хирургии [1, 2].

Эксперимент включал острые и хронические опыты. В острых опытах оценивали качество диссекции, наличие гемостаза по линии рассечения, коагулирующую способность аппаратов, протяженность зоны деструкции. В хронических опытах наряду с зонами повреждения изучали репаративные процессы. Контроль течения репаративных процессов оценивали в динамике с помощью микроскопии биоптатов на 3, 7, 14 и 30 суток со дня операции.

В обеих группах гастротомия проводилась в поперечном направлении длиной 3 см.

На полученные раны накладывали однорядный непрерывный серозно-мышечно-подслизистый шов полипропиленовой нитью № 2 (EP, европейская фармакопея) на атравматической игле.

При выполнении острых опытов после гастротомии рану не ушивали. Переднюю стенку желудка, с гастротомной раной, наносили разными физическими методами, иссекали в пределах интактных тканей и фиксировали в формалине с последующим направлением на гистологическое исследование. Животные выводились из эксперимента путем эвтаназии. Для этой цели внутривенно вводили летальную дозу кетамина.

В клинической части работы исследованию подверглось 111 пациентов с заболева-

ниями репарации завершаются в оптимальные сроки [4, 5].

Не было найдено публикаций посвященных ультразвуковой диссекции желудка.

Цель исследования – определить возможность использования УЗС при выполнении операций на желудке для профилактики несостоятельности швов гастроэнтероанастомоза и культы двенадцатиперстной кишки.

МАТЕРИАЛЫ И МЕТОДЫ

В основу работы положено сравнительное экспериментально-клиническое исследование.

Исследование выполнено с учетом Международных принципов Европейской конвенции о защите позвоночных животных,

которым проводилось хирургическое лечение. Все больные находились в Дорожной клинической больнице ст. Харьков в период 2001-2007 гг. В зависимости от типа инструмента, с помощью которого проводилась мобилизация, рассечение просвета или резекция желудка, пациенты были распределены на две группы. В основную группу вошло 46 больных, которым выполнялись операции с использованием УЗС. Средний возраст больных составил 58,5±5,2 лет. Мужчин в исследуемой группе было 31, женщин – 15.

В контрольной группе, которая состояла из 65 больных, выполнялись операции с использованием МЭН. В данной группе средний возраст больных составил 56,4±5,3 лет. Мужчин было 43, женщин – 22. Группы были сопоставимыми по возрасту, полу и нозологическим формами заболеваний. Все операции на желудке выполнялись традиционным открытым доступом.

УЗС использовался на этапах мобилизации и резекции желудка.

При сравнении показателей двух групп больных оценивали ширину зоны некроза в желудочной стенке, степень гемостаза по линии разреза, наличие эффекта биологической сварки тканей, количество и вид осложнений, а также длительность госпитализации, в послеоперационном периоде.

Изучение изменений, происходящих в зоне воздействия УЗС и МЭН, проводилось методом макроскопической оценки, патоморфологического исследования при помощи световой микроскопии, иммуногистохимических и гистохимических исследований. Все препараты фотографировались и сохранялись на цифровой носитель. Изучение микропрепаратов проводили на микроскопе «Olympus BX-41» с последующим ви-

деомикроскопическим фотографированием.

Материалом морфологического исследования послужили фрагменты стенки желудка из области диссекции в день операции, а также из желудочных швов в указанные выше сроки эксперимента. Из фрагментов вырезали кусочки на всю толщину стенки органа, затем материал фиксировали в 10% водном растворе нейтрального формалина и после спиртовой проводки подвергали целлоидин-парафиновой проводке. Готовили серийные срезы толщиной 4-5 мкм. Обзорные препараты, окрашенные гематоксилином и эозином, использовали для общей оценки состояния исследуемых тканей. Окрашивание препаратов фукселеном на эластические волокна по Вейгерту с докрасиванием пикрофусином по методу ван Гизон использовали для выявления и дифференциальных антител к различным типам клеток фирмы «Serotec». Использовали CD3, CD18, CD45RA, ED1. Коллагены типировали моноклональными антителами к коллагенам I, III, IV типов («Novocastra Laboratories Ltd»). В качестве люминисцентной метки использовали F(ab)-2 – фрагменты кроличьих антител против иммуноглобулинов мыши, меченных ФИТЦ. Препараты изучали в люминисцентном микроскопе МЛ-2 с использованием светофильтров: ФС-1-2, СЗС-24, БС-8-2, УФС-6-3. Относительное содержание основных клонов иммунных клеток определяли с помощью сетки Г.Г. Автандилова (1999) в люминисцентном микроскопе. Интенсивность свечения коллагенов определяли на микрофлюориметре с ФЭУ-35 и выражали в условных единицах, равных току, протекающему через измерительный прибор, выраженных в микроамперах.

Результаты исследования обрабатывали методом вариационной статистики с использованием стандартных программ «Microsoft Excel – 2003».

Достоверность различий определялась по t-критерию Стьюдента. Различия показателей считали достоверными при значениях $p < 0,05$.

РЕЗУЛЬТАТЫ И ОБСУЖДЕНИЕ

В эксперименте и клинических условиях было продемонстрировано, что в основной группе рассечение желудка УЗС происходило быстро, по линии разреза наблюдался полный гемостаз, что согласуется с работами авторов [8, 9]. При этом не отмечалось налипание тканей на лезвие и их обугливание. После гастротомии в области краёв ран, во всех случаях, отмечался эффект биологической сварки, который выражался в фиксации разных слоёв желудочной стенки на одном

ренцировки соединительнотканых структур. Для оценки функциональной активности регенерирующих тканей использовали комплекс гистохимических методик.

С помощью PAS-реакции по Мак Манусу Хочкису (контроль с амилазой) выявляли нейтральные мукополисахариды, а Хейл-реакцией с толуидиновым синим – гликозаминогликаны (контроль по В.В. Виноградову и Б.Б. Фиксу). Количественную морфометрическую оценку ширины зоны некроза, некробиоза и грануляционной ткани проводили с помощью окулярной линейки «Olympus» и выражали в мкм.

Иммуногистохимическое исследование проводили на парафиновых срезах толщиной 5-6 мкм непрямым методом Кунса по методике Brosnan. Иммунные клетки дифференцировали с помощью крысиных моноклонов, что значительно упрощало наложение однорядного непрерывного шва. В процессе наложения швов не происходило разрушения или смещения коагулянтной пленки, которая удерживала разные слои стенки желудка на одном уровне.

При рассечении стенки желудка, как в эксперименте, так и в клинике с помощью МЭН полного гемостаза по линии разреза не было. Во всех случаях после рассечения желудка наблюдалось смещение слоёв желудочной стенки друг относительно друга, что затрудняло сопоставление краёв раны при наложении швов. Ни в одном из случаев не наблюдалось эффекта биологической сварки. Отмечалась выраженная карбонизация и налипание обуглившихся тканей на электрод, особенно при коагуляции кровеносных сосудов, что значительно затрудняло работу инструмента.

Микроскопические исследования в острых опытах (в эксперименте и клинике) продемонстрировали следующее. В основной группе края резецированного участка желудка характеризовались наличием неширокой зоны бокового коагуляционного некроза, которая составила $167,5 \pm 13,9$ мкм (рис.), подтверждая данные авторов, отмечающих наличие минимальной зоны деструктивных изменений при данном методе диссекции [7, 8, 9]. Некробиотические изменения регистрировались непостоянно. В этой зоне иммуногистохимическое исследование выявило очаговое, слабое свечение как коллагена III типа, так и коллагена I типа. В контрольной группе обнаруживалась широкая зона бокового коагуляционного некроза ($284,8 \pm 13,7$ мкм), которая достоверно превосходила аналогичную зону I группы. Постоянно наблюдались некробиотические изменения. В зоне диссекции обнаруживались выражен-

ные нарушения микроциркуляции в виде расширения и полнокровия сосудов, капилляростазов с агглютинацией эритроцитов и микротромбозами, а также множественных геморрагий, местами с развитием геморрагической инфильтрации тканей. Иммуногистохимическое исследование выявило очаговое, слабое свечение коллагена IV типа в составе базальных мембран сосудов.

В хронических опытах на животных были получены следующие данные. В основной группе на 3 сутки наблюдалось уменьшение зоны некроза – $165,7 \pm 9,03$ мкм (рис.). Обнаруживалось частичное восстановление покровного призматического эпителия. Выявлено начало регенерации мышечной пластинки слизистой оболочки. В подслизистой оболочке определялась грануляционная

ткань. Выявлялся коллаген III и IV типов. Обнаруживались клетки воспалительного инфильтрата – преимущественно нейтрофильные гранулоциты (НГ) (CD18) с примесью макрофагов (ED1). В контрольной группе к этому сроку в области диссекции сохранялась выраженная зона некроза без признаков его фрагментации и резорбции, ширина которой нарастала и составила $657,07 \pm 46,7$ мкм. Увеличение зоны некроза можно объяснить переходом в неё зоны некробиоза, которая стабильно наблюдалась при использовании электроножа. Признаков восстановления призматического эпителия и регенерации мышечной пластинки слизистой оболочки в указанные сроки не наблюдалось. Коллаген IV типа не выявлялся.

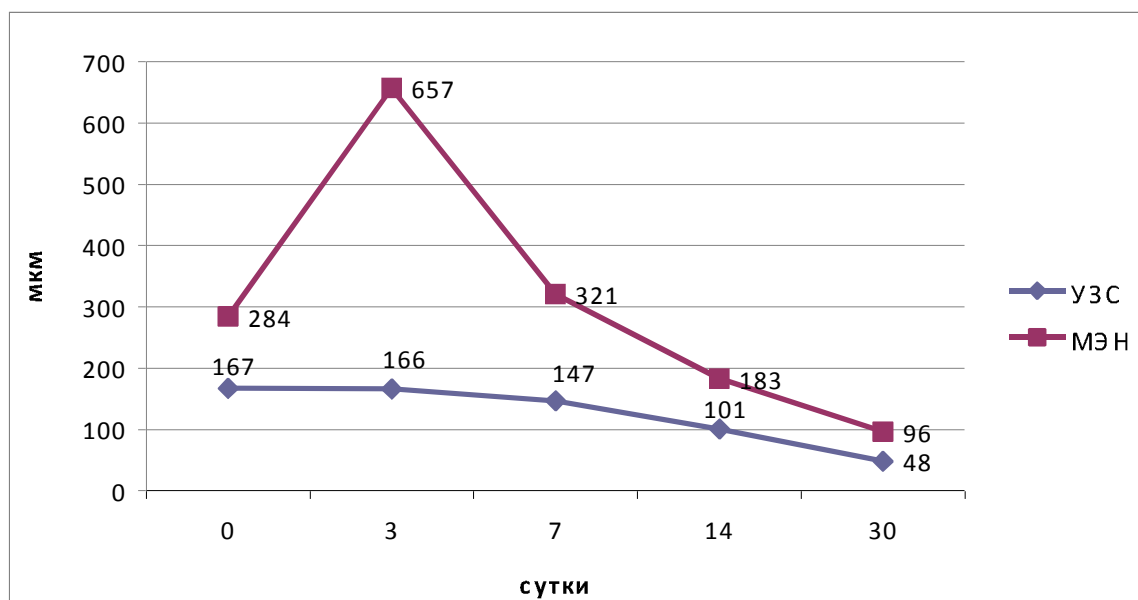


Рис. Динамика изменения зоны некроза в зависимости от вида физического воздействия.

В составе воспалительного инфильтрата преобладали как живые, так и разрушенные НГ (CD18). Зона диффузного гнойного воспаления распространялась на зону некроза и некробиотических изменений. Имело место значительное преобладание CD18, а также наличие немногочисленных CD3, CD45RA и ED1.

К 7 суткам в основной группе продолжалось уменьшение зоны некроза ($147,3 \pm 13,11$ мкм), исчезла зона некробиоза. На поверхности зрелой грануляционной ткани обнаруживался частично восстановленный призматический эпителий. В составе вышеуказанных волокнистых структур определялось яркое, местами умеренное свечение коллагена III типа. В контрольной группе на 7 сутки ширина зоны некроза составила $321,5 \pm 39,9$ мкм, что превышало ($p < 0,05$) показатели основ-

ной группы. Регенерирующий эпителий не определялся, равно как и коллаген IV типа. Грануляционная ткань характеризовалась отсутствием зрелых клеточных форм, ослабленным коллагеногенезом, свидетельством чего явилось слабое очаговое свечение коллагена III типа и полное отсутствие коллагена I типа. Среди клеток инфильтрата по-прежнему в большом количестве определялись НГ, а так же обнаруживались немногочисленные функционально активные макрофаги и Т- и В-лимфоциты. Так же отмечались CD3 и CD45RA. При этом следует отметить, что относительное количество НГ значительно уменьшилось, макрофагов значительно увеличилось, а Т- и В- лимфоцитов несколько возросло.

В основной группе на 14 сутки зона некроза определялась непостоянно, состав-

ляя $101,1 \pm 5,5$ мкм, что было меньше ($p < 0,05$) показателя предыдущего срока наблюдений.

В сосудистых базальных мембранах выявлялся коллаген IV типа в виде свечения умеренной интенсивности. Завершалась регенерация мышечной оболочки желудка. Уменьшалось относительное количество CD18 и нарастали остальные популяции CD3, CD45RA, ED1. В контрольной группе к 14 суткам ширина зоны некроза составила $182,8 \pm 13,6$ мкм, что практически вдвое больше, чем показатель основной группы наблюдений ($p < 0,05$). Сроки появления функционально активных макрофагов (ED1), которые участвовали в резорбции некротического детрита отставали от основной группы наблюдений. Сохранялись выраженные циркуляторные расстройства в виде полнокровия сосудов с развитием эритроцилий с оформленной базальной мембраной, мышечная пластинка слизистой оболочки восстанавливалась без формирования рубца, т.е. имела место реституция. В составе эпителиальной базальной мембраны выявлялся коллаген IV типа. Заживление подслизистой основы носило характер субституции и происходило с формированием соединительнотканного рубчика. Регенерация мышечной оболочки желудка также происходила с образованием соединительнотканного рубца.

В контрольной группе на 30 сутки ширина зоны некроза достигала $96,3 \pm 25,6$ мкм. В слизистой оболочке отмечалось очаговое восстановление призматического эпителия с тонкой субэпителиальной базальной мембраной, в составе которой выявлялось неравномерное линейное прерывистое свечение коллагена IV типа. При этом новообразованный эпителий характеризовался снижением высоты эпителиоцитов. Коллаген I типа отмечался в виде очагового свечения слабой и умеренной интенсивности. Регенерация мышечной оболочки желудка происходила с образованием соединительнотканного рубца. В подслизистой и мышечной оболочке, в зоне формирования соединительнотканного рубца, одновременно обнаруживались участки нестабильной рубцовой зоны, которые характеризовались разрыхлением и деструкцией коллагеновых волокон, дистрофией и десквамацией эндотелия сосудов микроциркуляторного русла, набуханием базальной мембраны, развитием продуктивного эндо- и периваскулита. В составе инфильтрата по-прежнему обнаруживались многочисленные НГ (CD18) и в небольшом количестве макрофаги (ED1) с лимфоцитами (CD3, CD45RA). Анализ относительного количества вышеуказанных иммунных клеток подтверждал сохраняющееся превосходство

тарных стазов и периваскулярных кровоизлияний. Коллаген I типа отсутствовал. К данному сроку наблюдений полностью не завершалась регенерация мышечной оболочки желудка. Сохранялись дистрофические изменения миоцитов.

К 30 суткам в основной группе зона некроза не определялась в большей части наблюдений и составляла $48,4 \pm 2,8$ мкм. В составе воспалительного инфильтрата преобладающей популяцией являлась Т-лимфоцитарная (CD3), достаточно широко были представлены В-лимфоциты (CD45RA) и макрофаги (ED1), тогда как нейтрофильные гранулоциты (CD18) были немногочисленны. На месте диссекции в слизистой оболочке имело место полное восстановление структуры тканевых компонентов. Полностью регенерировал призматический эпителий CD18 на фоне несколько нарастающей макрофагальной и В-лимфоцитарной реакции.

При анализе местных иммунных реакций была выявлена закономерность характерная как для ультразвуковой диссекции, так и для электродиссекции, а именно к 14-м суткам эксперимента достоверно уменьшалась доля нейтрофильной инфильтрации (CD18) и нарастала лимфо-макрофагальная (ED1, CD45RA, CD3). Однако, относительное количество CD18 при электродиссекции оставалось достоверно выше такового при ультразвуковой диссекции до конца эксперимента и соответственно уменьшалось присутствие Т- и В-лимфоцитов (CD3, CD45RA), а также макрофагов.

Применение УЗС в клинике выявило значительные преимущества перед МЭН. Пересечение сосудов обоих сальников осуществляли с чередованием режимов коагуляции и рассечения, при этом перевязывали только крупные кровеносные сосуды. Каждая операция заканчивалась установлением назогастрального или назоинтестинального (в случае гастрэктомии) зонда и дренированием брюшной полости. Рассечение просвета или резекция желудка выполнялась по предложенному нами способу (патент Украины на полезную модель № 17229 от 15.09.2006). Рассечение стенки происходило несколько медленнее, чем при использовании МЭН, но при этом по линии разреза отсутствовало кровотечение и наблюдался эффект биологической сварки, который выражался в фиксации всех слоев желудочной стенки на одном уровне. Формирование анастомоза и ушивание гастротомной раны проходило в более короткие сроки, поскольку не было затрат времени на осуществление гемостаза и удаления избыточной слизистой оболочки, как в случаях использования МЭН. К поло-

жительним моментам применения УЗС так же относилось отсутствие налипания тканей на инструмент и их обугливание, которое имело место при использовании МЭН.

Результаты патоморфологического исследования удаленных во время операции фрагментов желудочной стенки подтвердили экспериментальные данные о том, что МЭН, в сравнении из УЗС, вызывает более выраженные морфологические изменения. Зона некробиоза в контрольной группе определялась постоянно, тогда как в основной группе больных она определялась непостоянно.

Сроки пребывания больных после операции в основной группе составил $14 \pm 1,4$ суток, у больных контрольной группы – $19 \pm 2,3$ суток.

ВЫВОДЫ

риск развития несостоятельности швов анастомозов на 4,6%, предотвращает кровотечение из зоны анастомоза и как следствие уменьшает послеоперационный период госпитализации с $19 \pm 2,3$ до $14 \pm 1,4$ суток.

ЛИТЕРАТУРА

1. Власов А.П., Сараев В.В., Трофимов В.А., и др. // Хирургия. Журнал им. Н.И. Пирогова. - 2004. - № 10. - С. 14-19.
2. Чуприна А.П. Электрохирургия и ультразвук // Эндоскопическая хирургия: Материалы конференции «Обеспечение безопасности эндохирургических операций» - Москва. - 2006. - № 2. - С.57.
3. Zhou B.J., Song W.Q., Yan Q.H., et al. // World J Gastroenterol. - 2008. - Vol. 14, № 25. - P. 4065-4069.
4. Rajbabu K, Barber NJ, Choi W, et al. // Ann R Coll Surg Engl. - 2007. - Vol. 89, № 4. - P. 359-362.
5. Ikeuchi H., Nakano H., Uchino M. et al. // Dis Colon Rectum. - 2005. - Vol. 48, № 8. - P. 1550-1555.
6. Huscher C.G, Mingoli A., Sgarzini G., et al. // Ann Surg. - 2005. - Vol. 241, № 2. - P. 232-237.
7. Papagrigroriadis S. // Int Semin Surg Oncol. - 2006. - № 3. - P. 13.
8. Юшкин А.С. Физические способы диссекции и коагуляции тканей в абдоминальной хирургии и особенности морфологических изменений в области их воздействия // Дис... доктора мед.наук. - 2002. - 270 с.
9. Ying C., Zhaoying Z., Ganghua Z. // Ultrasound Med Biol. - 2006. - Vol.32, № 3. - P. 415-420.

ВИКОРИСТАННЯ УЛЬТРАЗВУКОВОГО СКАЛЬПЕЛЯ В ШЛУНКОВІЙ ХІРУРГІЇ

Є.Д. Хворостов, М.С. Томін

Харківський національний університет імені В.Н. Каразіна, Україна

РЕЗЮМЕ

У роботі проаналізовані результати експериментального і клінічного застосування ультразвукового скальпеля (УЗС) при виконанні операцій на шлунку. У експерименті було 70 кролів породи Шиншила. У основній групі тварин (n=35) використовувався УЗС, в контрольній (n=35) – монополярний електроніж (МЕН). У клінічній частині пацієнти з хірургічними захворюваннями шлунку (n=111) були розділені на дві групи. У основній групі (n=46) оперативні втручання виконувалися за допомогою УЗС, в контрольній (n=65) – з МЕН. Вивчені морфологічні зміни, що відбуваються під дією фізичних видів енергії. Встановлено, що ультразвукова диссекція не надає серйозної ушкоджувальної дії на шлункову стінку, а розсічення відбувається швидко і безкровно. На підставі отриманих даних УЗС рекомендовано для формування гастроентероанастомозів в клінічних умовах.

КЛЮЧОВІ СЛОВА: ультразвуковий скальпель, ультразвукова коагуляція, ультразвукова диссекція, електрокоагуляція

USE THE ULTRASONIC SCALPEL IN STOMACH SURGERY

E.D. Khvorostov, M.S. Tomin

V.N. Karazin Kharkov National University, Ukraine

SUMMARY

The results of experimental and clinical application of ultrasonic scalpel are analysed at implementation of operations on a stomach. In an experiment there were 70 rabbits of breed Chinchilla. An ultrasonic scalpel was utilized in the basic group of animals (n=35), in control (n=35) is a monoarctic electro-knife (MEN). In clinical part patients with the surgical diseases of stomach (n=111) parted on two groups. In a basic group (n=46) operative interferences were executed by USS, in control (n=65) – with MEN. Morphological changes, what be going on under the action of physical types of energy, are studied. It is set that ultrasonic dissection does not render the serious damaging affecting gastric wall, and a section takes a place quickly and bloodless. On the basis of findings an ultrasonic scalpel is recommended for forming of gastroenteroanastomosis in clinical terms.

KEY WORDS: ultrasonic scalpel, ultrasonic coagulation, ultrasonic dissection, electrocoagulation

УДК: 617-089-083. 98+617. 65.

УЛЬТРАЗВУКОВОЙ МОНИТОРИНГ СОСТОЯНИЯ АНАСТОМОЗОВ ЖЕЛУДОЧНО-КИШЕЧНОГО ТРАКТА В ПОСЛЕОПЕРАЦИОННОМ ПЕРИОДЕ

А.И. Цивенко¹, Т.Е. Скалозуб², Л.В. Усенко²

¹Харьковский национальный университет имени В.Н. Каразина, Украина

²Дорожная клиническая больница ст. Харьков, Украина

РЕЗЮМЕ

В работе представлены ультразвуковые признаки нормального и осложнённого течения репаративных процессов в зоне анастомозов желудочно-кишечного тракта (ЖКТ). Накопленный клинический опыт позволяет говорить об эффективном использовании ультразвукового исследования (УЗИ) с целью контроля состояния анастомозов ЖКТ в разные сроки послеоперационного периода. Выявление таких осложнений как: анастомозит, несостоятельность швов анастомоза, стриктура анастомоза и др. на начальных этапах их развития позволяет внести коррективы в лечебную программу, что обеспечивает улучшение медицинских и реабилитационных показателей у больных, перенесших операции на ЖКТ с формированием различных анастомозов.

КЛЮЧЕВЫЕ СЛОВА: ультразвуковой мониторинг, несостоятельность швов анастомоза, анастомозит

Предупреждение развития послеоперационных осложнений у больных, перенесших операции на органах желудочно-кишечного тракта остаётся актуальной проблемой абдоминальной хирургии. На протяжении всей истории хирургии желудочно-кишечного тракта (ЖКТ) разрабатывались методы профилактики послеоперационных осложнений. Внедрение новых технологий, используемых для формирования анастомозов прежде всего направлено на создание надёжных соустьев и предупреждение развития осложнений. Активные научные поиски в данном направлении свидетельствуют о высокой актуальности и нерешённости данной проблемы, по данным разных авторов, только несостоятельность швов анастомозов после вмешательств на желудочно-кишечном тракте наблюдается в 1,5-3% случаев при операциях на желудке и двенадцатиперстной кишке, в 2,8-8,7% при операциях на тонкой и в 4-32%

при операциях на толстой кишке [6]. Следует отметить, что такие послеоперационные осложнения как анастомозит и стриктура или рубцевание анастомоза в значительной мере ухудшают качество жизни пациентов после операции. Применение современных методов рассечения стенок органов ЖКТ с последующим наложением анастомозов сшивающими аппаратами позволяют уменьшить частоту развития данных осложнений. Но решающее значение имеют процессы, предшествующие развитию данных осложнений и только своевременно проведенная коррекция этих нарушений позволит их предупредить. Именно в силу этого весьма актуальным и перспективным является поиск методов, позволяющих осуществлять мониторинг состояния анастомозов ЖКТ в разные сроки послеоперационного периода. До настоящего времени наиболее информативными методами определения состояния ана-