

ОСОБЛИВОСТІ ПРОЯВІВ, ЛІКУВАННЯ ТА ПРОФІЛАКТИКИ НПЗП – ІНДУКОВАНОЇ ГАСТРОДУОДЕНОПАТІЇ У ХВОРИХ ВІДДІЛЕНЬ РІЗНОГО ПРОФІЛЮ

Москаль О. М., Логай І. В., Турок Ю. Ю., Турок Я. Ю., Архій Е. Й.

Вступ. Нестероїдні протизапальні препарати є найбільш часто застосовуваними лікарськими засобами в медичній практиці. Як свідчать літературні джерела, вони досить часто спричиняють виникнення небажаних побічних ускладнень.

Мета. Оцінити частоту, клінічні прояви та морфологічні особливості уражень гастродуоденальної зони, які виникають у хворих ревматологічного, неврологічного профілю та відділення судинної хірургії протягом курсу лікування нестероїдними протизапальними препаратами різних груп, простежити залежність частоти проявів патології шлунка та 12-палої кишки від одночасного прийому двох нестероїдних протизапальних та їх поєднання з глюкокортикостероїдами та антикоагулянтами.

Матеріали та методи. Вибірка складала 73 пацієнта, які тривалий час вживали НПЗП і мали ендоскопічно підтверджену медикаментозну гастродуоденопатію. Хворих було поділено на 3 групи в залежності від профілю відділення: до I групи ввійшло - 24 пацієнти відділення судинної хірургії; II група складала – 23 хворих неврологічного відділення; III група - 26 пацієнтів ревматологічного профілю.

Результати. Виявлено малосимптомність клінічної картини НПЗП-гастропатій, що не співпадало з наявними ендоскопічними змінами гастродуоденальної трубки: у 63% випадків були наявні ерозивні зміни слизової оболонки, а виразки шлунка і дванадцятипалої кишки становили 11%. У групі хворих, які отримували інгібітори протонної помпи, частота гастродуоденопатії виявилася достовірно нижчою (34,2%), ніж у пацієнтів, які їх не приймали (53,4%). Встановлено, що використання селективних нестероїдних протизапальних препаратів дозволяє істотно зменшити ймовірність розвитку патології гастродуоденальної зони, в порівнянні з неселективними.

Висновки. Курс лікування нестероїдними протизапальними препаратами повинен бути максимально коротким і має проводитися мінімальними, але ефективними дозами. Паралельний профілактичний прийом інгібіторів протонної помпи є доцільним у хворих із високим ризиком розвитку ерозій і виразок на фоні лікування даними препаратами.

КЛЮЧОВІ СЛОВА: нестероїдні протизапальні препарати, гастроентеропатія, профілактика

ІНФОРМАЦІЯ ПРО АВТОРІВ

Москаль Оксана Миколаївна, к.мед.н., доцент кафедри пропедевтики внутрішніх хвороб медичного факультету ДВНЗ «УжНУ», пл. Народна, 1, Ужгород, Україна, 88000, e-mail: oxankamoskal@gmail.com,

<https://orcid.org/0000-0001-8615-9933>

Логай Іван В'ячеславович, студент медичного факультету ДВНЗ «УжНУ», пл. Народна, 1, Ужгород, Україна, 88000, e-mail: vanyalogay97@gmail.com,

Турок Юрій Юрійович, студент медичного факультету ДВНЗ «УжНУ», пл. Народна, 1, Ужгород, Україна, 88000, e-mail: turoky333@gmail.com

Турок Ярослав Юрійович, студент медичного факультету ДВНЗ «УжНУ», пл. Народна, 1, Ужгород, Україна, 88000, e-mail: slavuktyrok@mail.ru

Архій Емілія Йосипівна: д.мед.н, професор, завідувач кафедри пропедевтики внутрішніх хвороб медичного факультету ДВНЗ «УжНУ», пл. Народна, 1, Ужгород, Україна 88000, e-mail: arhijemiliya@gmail.com,

<https://orcid.org/0000-0002-2342-6747>

ВСТУП

Нестероїдні протизапальні препарати (НПЗП) є однією з найбільш високо ризикуваних груп ліків, причому багато з них доступні без рецепта. Уже друге століття триває їх клінічне застосування. За ці роки було синтезовано кілька десятків речовин з більш-менш вираженими побічними діями [1, 2]. Так, за даними Американської асоціації ревматологів, більше як 5% населення планети щоденно використовують

НПЗП як знеболювальні, протизапальні, жарознижуючі і антиагрегантні середники. Основне коло споживачів їх складають хворі з хронічною патологією суглобів, хребта, колагенозами, з гострою респіраторною інфекцією, травмами, при наявності яких біль і запалення є основними клінічними проявами. На превеликий жаль, клінічні переваги даних препаратів обмежуються ризиком розвитку серйозних ускладнень, серед яких найбільш поширеними і небезпечними є НПЗП – індуковані гастро-

ентеропатії (звизракування і кровотечі) [3, 4]. Прийом НПЗП супроводжується підвищеним ризиком дистрофічних й запальних змін слизової оболонки травного каналу[5]. Це є однією з головних клінічних проблем внутрішньої медицини. Гастроінтестинальна токсичність є головним стримуючим фактором їх широкого застосування в медичній практиці. За даними західних авторів, виразки шлунка або дванадцятипалої кишки виявляються у 10–15 % пацієнтів, що регулярно приймали їх, а шлунково-кишкові кровотечі або перфорації упродовж року можуть розвинути в 1–1,5 % випадків [6].

Гастроуденальна токсичність НПЗП пояснюється пригніченням синтезу цитопротекторних простагландинів, опосередкованих циклооксигеназою (ЦОГ) 1-го типу, таких як простагландин E₂ і простагландин I₂ [7]. Високоселективні інгібітори ЦОГ 2-го типу викликають менш виражені гастроуденальні ушкодження, ніж неселективні НПЗП (н-НПЗП), які пригнічують одночасно ЦОГ-1 і -2, однак повністю не вирішують проблеми. Криза коксидів, що виникла у 2004 р., гостро поставила питання про кардіоваскулярну безпеку селективних НПЗП [8].

Актуальність проблеми також визначається такими чинниками як зростання в структурі населення України частини людей похилого та старечого віку та труднощами своєчасної діагностики уражень шлунка і дванадцятипалої кишки (ДПК) – як наслідку неспецифічності клінічних проявів.

МЕТА РОБОТИ

У порівняльному аспекті оцінити частоту, клінічні прояви та морфологічні особивості уражень гастроуденальної зони, які виникають у хворих ревматологічного, неврологічного профілю та відділення судинної хірургії протягом курсу лікування НПЗП різних груп. Простежити залежність частоти проявів патології шлунка та 12-палої кишки від одночасного прийому двох НПЗП та комбінації НПЗП з глюкокортикостероїдами та антикоагулянтами. Оцінити ефективність існуючих способів профілактики НПЗП-гастроуденопатій.

Дослідження проводили на базі ЗОКЛ ім. А. Новака. Вибірка складала 73 пацієнта, які тривалий час вживали НПЗП і мали ендоскопічно підтвержену медикаментозну гастроуденопатію. Хворих було поділено на 3 групи в залежності від профілю відділення: до I групи ввійшло – 24 пацієнти відділення судинної хірургії; II група складала – 23 хворих неврологічного відділення; III група – 26 пацієнтів ревматологічного профілю. Достовірність значень оцінено за t-критерієм Стьюдента.

МАТЕРІАЛИ ТА МЕТОДИ ДОСЛІДЖЕННЯ

РЕЗУЛЬТАТИ ТА ЇХ ОБГОВОРЕННЯ

Перше, що ми виявили – це малосимптомність клінічної картини НПЗП-гастропатій, що, скоріш за все, можна пояснити анальгезуючим ефектом НПЗП. А саме диспепсичні розлади спостерігались у 28,8 % пацієнтів, 7 % з яких вже мали виразку (Рис. 1). Основним методом виявлення змін слизової було обрано – фіброезофагогастроуденоскопію (ФЕГДС).

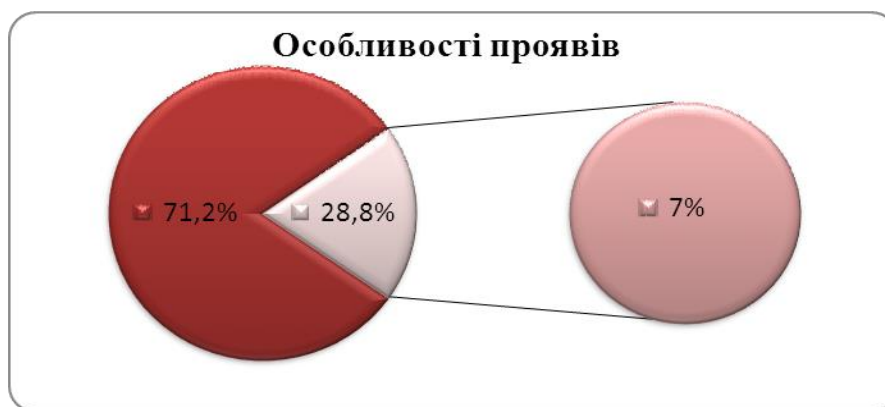

Рис. 1. Особливості клінічних проявів у обстежуваних пацієнтів

Беручи до уваги ту ж безсимптомність клінічної картини, бачимо наступне: у 63 % випадків уже наявна ерозія, еритематозні зміни складають всього 26 % (Рис. 2), а

виразки шлунка і ДПК становлять 11 % від загальної кількості НПЗП-індукованої патології ШКТ.

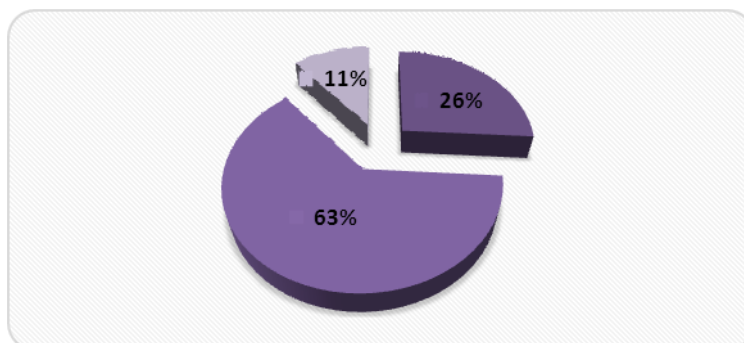


Рис. 2. Ендоскопічні зміни слизової оболонки гастродуоденальної трубки у обстежуваних пацієнтів

I група: виникнення гастродуоденопатії з застосуванням протектора склало лише 25 %, а без його використання майже 70 %. II група: частота безпротекторної гастропатії незначно перевищує таку з застосуванням інгібіторів протонної помпи (ІПП) – 45,7 % проти 40,5 % відповідно. Підсумовуючи

вищесказане та вивівши середнє значення, приходимо до висновку, що у групі хворих, які отримували ІПП, частота гастродуоденопатії виявилася достовірно нижчою (34,2 %), ніж у пацієнтів, які не приймали ІПП (53,4 %) (Рис. 3).

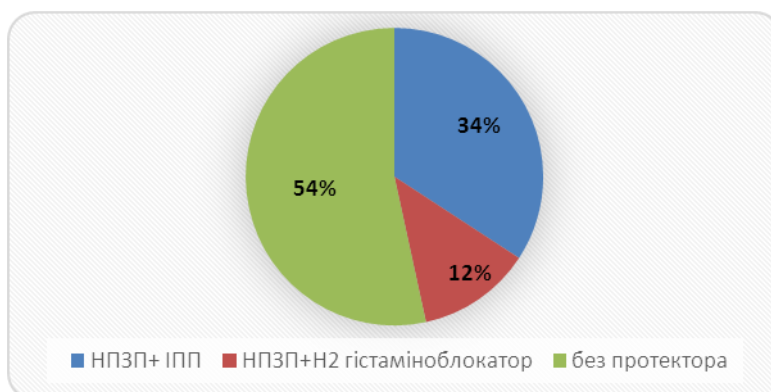


Рис. 3. Частота розвитку гастродуоденопатії в залежності від прийому гастропротекторів

Порівнюючи ФЕГДС прояви застосування ЦОГ2 селективних та неселективних препаратів спостерігаємо, що у більшості випадків перші спричинюють виникнення еритем, а другі ерозивні ураження (Рис. 4). Під час даного дослідження, було встановлено, що використання с-НПЗП дозволяє істотно зменшити ймовірність розвитку патології гастродуоденальної зони, в порівнянні з н-НПЗП (74 % гастродуоденопатій при застосуванні н-НПЗП, проти 26 % при лікуванні ЦОГ-2 селективними препаратами).

Для діагностики НПЗП гастропатії показана ФЕГДС. Її необхідно проводити

всім хворим, які приймають ці препарати та мають підвищений ризик ускладнень, незалежно від наявності будь-яких скарг, а повторні ендоскопічні дослідження проводяться кожні 6 місяців. З профілактичною метою перевагу по можливості слід віддавати більш селективним інгібіторам ЦОГ-2. Курс лікування НПЗП повинен бути максимально коротким і має проводитися з мінімальними, але ефективними дозуваннями. Необхідно уникати одночасного прийому НПЗП із антикоагулянтами і глюкокортикоїдами.

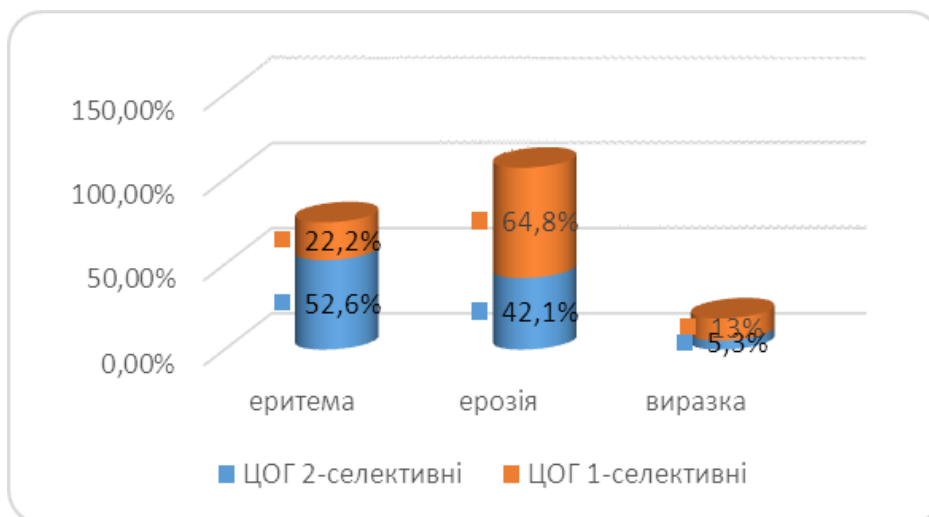


Рис. 4. Частота розвитку певних ендоскопічних змін в залежності від прийому селективних та неселективних НПЗП

Паралельний профілактичний прийом ППП, як правило, половинною дозою є доцільним у хворих із високим ризиком розвитку ерозій і виразок на фоні лікування НПЗП. Також доцільно застосовувати інші гастроцитопротектори. Лікування гастродуоденопатії в ідеалі передбачає скасування «причинного» НПЗП, за неможливості – зменшення його дози або перехід на більш селективний препарат, а також призначення ППП або H₂блокатора стандартним дозуванням.

ВИСНОВКИ

1. НПЗП-асоційовані гастроентеропатії складають найбільшу кількість серйозних побічних ефектів фармакотерапії.
2. Особливістю діагностики НПЗП-індукованих гастродуоденопатій є низька інформативність клінічних симптомів, що вказує на доцільність проведення ендоскопічного дослідження гастродуоденальної зони незалежно від наявності чинників ризику НПЗП-гастродуоденопатій.
3. У більшості випадків ці ускладнення можуть бути попереджені або суттєво зменшені, якщо дотримуватись певних правил прийому НПЗП (наприклад, застосування інгібіторів протонної помпи та інших гастропротекторів).
4. Профілактичне призначення ППП і гастропротекторів доцільне для всіх хворих, які приймають н-НПЗП та с-НПЗП.
5. Бажано уникати поєднань НПЗП з антикоагулянтами, глюкокортикостероїда-

ми, які збільшують ризик розвитку патології гастродуоденальної зони.

ПЕРСПЕКТИВИ ПОДАЛЬШИХ ДОСЛІДЖЕНЬ

Безсумнівною залишається необхідність широкого застосування нестероїдних протизапальних засобів, що значною мірою обумовлено помолодшанням захворювань ревматичного генезу, постарінням населення, зростанням числа пацієнтів з кардіоваскулярними ризиками та деякими іншими чинниками. Крім того, ці препарати є доступними, здебільшого відпускаються без рецептів. Тому пошук надійних і безпечних лікарських засобів залишається актуальною проблемою. В останні роки досить активно вивчаються механізми гастропротекції і зокрема механізми адаптації слизової оболонки до несприятливих впливів НПЗП. Наукові пошуки спрямовані на вивчення стану кровообігу, механізмів ангиогенезу, балансу проліферації і апоптозу епітеліоцитів шлунка, епідермальному та трансформуючому факторам росту. Однак, незважаючи на постійну зацікавленість до вивчення природи і особливостей гастропатій, проблема безпечного використання НПЗП залишається актуальною і у подальшому вимагатиме нових пошуків і нових досліджень. Також інтерес представляє інфікування *Helicobacter pylori* (НР) та підбір оптимізованих ерадикаційних схем у даній категорії пацієнтів. Ерадикацію НР за необхідності проведення НПЗП-терапії

дослідники вважають доцільною, оскільки у таких хворих ураження слизової оболонки шлунку, як правило, пов'язують з інфекцією. Отже, йдеться про можливу

доцільність ерадикації НР як способу профілактики ускладнень (зокрема, перфорації) та рецидивів НПЗП-гастропатій.

СПИСОК ЛІТЕРАТУРИ

1. Викторов А. П. Побочное действие современных нестероидных противовоспалительных препаратов: проблемы остаются // Украинський медичний часопис. – 2003. – № 1 (33). – С. 79–9.
2. Дорофеев А. Э., Руденко Н. Н. НПВП-энтероколонопатии: механизмы поражения и пути предотвращения // Новости медицины и фармации. – 2015. – № 4(533). – С. 6–8.
3. Насонов Е. Л., Каратеев А. Е. Поражения желудка, связанные с приемом нестероидных противовоспалительных препаратов // Клини. медицина. – 2000. – № 3. – С. 4–10.
4. Шептулин А. А. Современные возможности лечения и профилактики НПВП-индуцированной гастропатии // Рос. журн. гастроэнтеролог, гепатол. и колопроктологии. – 2006. – № 1. – С. 15–19.
5. Свінціцький А. С., Яременко О. Б., Пузанова О. Г., Хомченкова Н. І. Ревматичні хвороби і синдроми. – К.: Книга плюс, 2006. – 680 с.
6. Ткач С. М. Современные возможности лечения и профилактики НПВП индуцированных гастро- и энтеропатий // Новости медицины и фармации. – 2015. – № 3(532). – С. 6–8.
7. Paulose-Ram R., Hirsch R., Dillon C. et al. (2003) Prescription and non-prescription analgesic use among the US adult population: results from the third National Health and Nutrition Examination Survey (NHANES III). *Pharmacoepidemiol. Drug Saf.*, 12(4): 315–326.
8. Lanza F. L., Chan F.K.L., Quigley E.M.M. (2009) Guidelines for prevention of NSAID-related ulcer complications. *Am. J. Gastroenterol.*, 104: 728–738.

REFERENCES

1. Viktorov A. P. *Side effects of modern nonsteroidal anti-inflammatory drugs: problems remain* // Ukrainian Medical Journal. – 2003. – № 1 (33). – P. 79–89. (in Russian)
2. Dorofeev A. E., Rudenko N. N. *NSAID-enterocolonopathies: lesion mechanisms and ways to prevent* // Medicine and Pharmacy News. – 2015. – № 4 (533). – P. 6–8. (in Russian)
3. Nasonov E. L., Karateev A. E. *Gastric lesions associated with taking nonsteroidal anti-inflammatory drugs* // Clinical medicine. – 2000. – № 3. – P. 4–10. (in Russian)
4. Sheptulin A. A. *Modern possibilities of treatment and prevention of NSAID-induced gastropathy* // Russian journal of gastroenterol., hepatol. And coloproctology. – 2006. – №1. – P. 15–19. (in Russian)
5. Svintsitsky A. S., Yaremenko O. B., Puzanova O. G., Khomchenkova N. I. *Rheumatic diseases and syndromes*. – K.: Book Plus, 2006. – 680 p. (in Ukrainian)
6. Tkach S. M. *Modern possibilities of treatment and prevention of NSAIDs induced gastro-and enteropathy* // Medical and Pharmacy News. – 2015. – № 3 (532). – P. 6–8. (in Russian)
7. Paulose-Ram R., Hirsch R., Dillon C. et al. (2003) *Prescription and non-prescription analgesic use among the US adult population: results from the third National Health and Nutrition Examination Survey (NHANES III)*. *Pharmacoepidemiol. Drug Saf.*, 12(4): 315–326.
8. Lanza F. L., Chan F.K.L., Quigley E.M.M. (2009) *Guidelines for prevention of NSAID-related ulcer complications*. *Am. J. Gastroenterol.*, 104: 728–738.

ОСОБЕННОСТИ ПРОЯВЛЕНИЙ, ЛЕЧЕНИЯ И ПРОФИЛАКТИКИ НПВП – ИНДУЦИРОВАННОЙ ГАСТРОДУОДЕНОПАТИИ У БОЛЬНЫХ ОТДЕЛЕНИЙ РАЗНОГО ПРОФИЛЯ

Москаль О. Н., Логай И. В., Турок Ю. Ю., Турок Я. Ю., Архий Э. И.

Введение. Нестероидные противовоспалительные препараты являются наиболее часто применяемыми лекарственными средствами в медицинской практике. Как свидетельствуют литературные источники, они достаточно часто вызывают возникновение нежелательных побочных осложнений.

Цель. Оценить частоту, клинические проявления и морфологические особенности поражений гастродуоденальной зоны, которые возникают у больных ревматологического, неврологического профиля и отделения сосудистой хирургии в течение курса лечения нестероидными противовоспалительными препаратами разных групп, проследить зависимость частоты проявлений патологии желудка и 12-перстной кишки от

одновременного приема двух нестероидных противовоспалительных и их комбинации с глюкокортикостероидами и антикоагулянтами.

Материалы и методы. Выборка составила 73 пациента, которые длительное время употребляли НПВП и имели эндоскопически подтвержденную медикаментозную гастродуоденопатию. Больные были разделены на 3 группы в зависимости от профиля отделения: в I группу вошло - 24 пациента отделения сосудистой хирургии; II группа составила - 23 больных неврологического отделения; III группа - 26 пациентов ревматологического профиля.

Результаты. Выявлена малосимптомность клинической картины НПВП-гастропатии, что не совпадало с имеющимися эндоскопическими изменениями гастродуоденальной трубки: в 63% случаев имелись эрозивные изменения слизистой оболочки, а язвы желудка и двенадцатиперстной кишки составляли 11%. В группе больных, получавших ингибиторы протонной помпы, частота гастродуоденопатий оказалась достоверно ниже (34,2%), чем у пациентов, которые их не принимали (53,4%). Установлено, что использование селективных НПВП позволяет существенно уменьшить вероятность развития патологии гастродуоденальной зоны, по сравнению с неселективными.

Выводы. Курс лечения НПВП должен быть максимально коротким и должен проводиться минимальными, но эффективными дозами. Параллельный профилактический прием ингибиторов протонной помпы целесообразен у больных с высоким риском развития эрозий и язв на фоне лечения данными препаратами.

КЛЮЧЕВЫЕ СЛОВА: нестероидные противовоспалительные препараты, гастроэнтеропатия, профилактика

ИНФОРМАЦИЯ ОБ АВТОРАХ

Москаль Оксана Николаевна, к.м.н., доцент кафедры пропедевтики внутренних болезней медицинского факультета ГВУЗ «УжНУ», пл. Народная, 1, Ужгород, Украина, 88000, e-mail: oxankamoskal@gmail.com, <https://orcid.org/0000-0001-8615-9933>

Логай Иван Вячеславович, студент медицинского факультета ГВУЗ «УжНУ», пл. Народная, 1, Ужгород, Украина, 88000, e-mail: vanyalogay97@gmail.com

Турок Юрий Юрьевич, студент медицинского факультета ГВУЗ «УжНУ», пл. Народная, 1, Ужгород, Украина, 88000, e-mail: turoky333@gmail.com

Турок Ярослав Юрьевич, студент медицинского факультета ГВУЗ «УжНУ», пл. Народная, 1, Ужгород, Украина, 88000, e-mail: slavuktyrok@mail.ru

Архий Эмилия Иосифовна, д.мед.н, профессор, заведующий кафедрой пропедевтики внутренних болезней медицинского факультета ГВУЗ «УжНУ», пл. Народная, 1, Ужгород, Украина, 88000, e-mail: arhijemiliya@gmail.com, <https://orcid.org/0000-0002-2342-6747>

FEATURES OF MANIFESTATIONS, TREATMENT AND PREVENTION OF NSAIDs – INDUCED GASTRODUODENOPATHY IN PATIENTS OF DIFFERENT PROFILE DEPARTMENTS

Moskal O. M., Logay I. V., TurokYu. Yu., TurokY. Yu., Archiy E. Y.

Introduction. Nonsteroidal anti-inflammatory drugs are the most commonly used medicines in medical practice. As literary sources show, they often cause unwanted side-effects. The purpose of our work was to evaluate the frequency, clinical manifestations and morphological features of lesions of the gastroduodenal zone that arise in patients of rheumatologic, neurological profiles and angiosurgery department during the course of treatment with nonsteroidal anti-inflammatory drugs of different groups, to trace the dependence of the frequency of manifestations of the pathology of the stomach and duodenum from simultaneous receiving two nonsteroidal anti-inflammatory drugs and their combination with glucocorticosteroids and anticoagulants.

Material and methods. 73 patients who had used NSAIDs for a long time and had endoscopically confirmed medicated gastroduodenopathy. Patients were divided into 3 groups depending on the profile of the department: Group I included - 24 patients of the department of vascular surgery; Group II - 23 patients of the neurological department; Group III - 26 patients with rheumatological profile.

Results. Asymptomatic clinical picture of NSAID-gastropathy was found, which did not coincide with the available endoscopic changes in the gastroduodenal tube: in 63% of cases, erosive changes in the mucous membrane were present, and stomach and duodenal ulcers were revealed in 11%. It was also found that in the group of patients receiving proton pump inhibitors, the incidence of gastroduodenopathy was reliably lower (34.2%) than in patients who did not receive them (53.4%). During this study, it was found that the use of selective non-steroidal anti-inflammatory drugs can significantly reduce the probability of developing the pathology of the gastroduodenal zone, compared with non-selective.

Conclusions. The course of treatment with nonsteroidal anti-inflammatory drugs should be as short as possible and should be carried out with minimal but effective doses. Parallel prophylactic administration of proton pump inhibitors is appropriate in patients at high risk of developing erosions and ulcers in the background of treatment with these drugs.

KEY WORDS: non-steroidal anti-inflammatory drugs, gastroenteropathy, prophylaxis

INFORMATION ABOUT AUTHORS

Moskal Oksana M., MD, Ph.D., associate Professor of the Department of Propaedeutics of Internal Diseases of the Medical Faculty «UzhNU», 1, Narodna sq., Uzhgorod, Ukraine, 88000, e-mail: oxankamoskal@gmail.com, <https://orcid.org/0000-0001-8615-9933>

Logay Ivan, student of the Medical Faculty «UzhNU», 1, Narodna sq., Uzhgorod, Ukraine 88000, e-mail: vanyalogay97@gmail.com

Turok Yuriy, student of the Medical Faculty «UzhNU», 1, Narodna sq., Uzhgorod, Ukraine 88000, e-mail: turoky333@gmail.com

Turok Yaroslav, student of the Medical Faculty «UzhNU», 1, Narodna sq., Uzhgorod, Ukraine 88000, e-mail: slavuktyrok@mail.ru

Arhiy Emilia Y., Doctor of Medical Sciences, Professor, Head of the Department of Propaedeutics of Internal Diseases of the Medical Faculty «UzhNU», 1 Narodna sq., Uzhgorod, Ukraine 88000, e-mail: arhijemiliya@gmail.com, <https://orcid.org/0000-0002-2342-6747>