

УДК: 618.19-006.3-08

DOI: 10.26565/2617-409X-2018-2-03

ОСОБЕННОСТИ ХИРУРГИЧЕСКОГО ЛЕЧЕНИЯ ДОБРОКАЧЕСТВЕННЫХ ОБРАЗОВАНИЙ МОЛОЧНОЙ ЖЕЛЕЗЫ

©Макаров В.В. LEPeretyaga@mail.ru

Харьковский национальный медицинский университет, Харьков, Украина

В работе была изучена эффективность применения дистанционных хирургических доступов у больных с доброкачественными новообразованиями молочной железы. Всем пациенткам перед оперативным вмешательством выполняли стандартный набор инструментальных исследований: маммографию, ультразвуковое исследование молочной железы, пункционную биопсию образования с последующим цитологическим исследованием, которое также выполняли и в послеоперационном периоде. Применение дистанционных доступов с учетом локализации образований грудной железы является радикальным оперативным вмешательством. Длительность оперативного вмешательства среди указанных доступов, выраженность болевого синдрома в послеоперационном периоде являются идентичными, как и при использовании традиционных доступов. У данных больных наблюдали хороший косметический эффект в ранние и поздние сроки оперативного вмешательства, что позволяет рекомендовать данные оперативные вмешательства для более широкого внедрения в технологию хирургического лечения пациенток с доброкачественными новообразованиями грудной железы.

Ключевые слова: дистанционные, хирургические, доступы, маммография, доброкачественное, новообразование, молочная, железа

Введение

Более 80 % выявляемых узловых образований молочных желез являются доброкачественными новообразованиями [3, 4]. Большинство хирургов считают единственным методом лечения доброкачественной узловой патологии молочной железы - хирургическое лечение - удаление узлового образования молочной железы [1]. Ранее наиболее часто в качестве основного доступа при удалении доброкачественного узлового образования молочной железы применялся радиарный разрез [2].

Однако, молочная железа кроме выполнения физиологической функции является еще и органом эстетическим, а после операций с применением радиарного разреза остаются грубые, часто гипертрофические и иногда келоидные рубцы. Возникающие рубцовые деформации кожи молочной железы отрицательно сказываются на психоэмоциональном состоянии женщин, особенно молодого возраста. Страх перед уродующей операцией приводит к несвоевременному обращению к специалисту при обнаружении уплотнений в молочной железе и возникновению запущенных форм рака молочной железы [5].

По данным некоторых авторов [1], в конце 70-х годов, у 15-20 % больных после органосохраняющего лечения отмечали неудовлетворительные эстетические результаты, требующие хирургической коррекции.

С целью улучшения эстетического эффекта в хирургию молочной железы были внедрены периареолярный доступ, доступ по субмаммарной складке и доступ из подмышечной области, которые полностью отвечают принципам пластической хирургии [2, 4].

Следует отметить, что при открытых малоинвазивных операциях чаще всего применяют периареолярный доступ, так как из него возможно удаление образования, находящегося в любом квадранте молочной железы, тогда как из подмышечного доступа в основном удаляют образования латеральных квадрантов, а из субмаммарного — образования нижних квадрантов.

Техника выполнения операции с применением периареолярного доступа существенно не отличается от техники секторальной резекции с применением радиального разреза. Разница заключается в выполнении доступа к образованию. Перед выполнением кожного разреза ассистент двумя руками растягивает кожу молочной железы для того, чтобы расплатать ареолу, при этом значительно увеличивается ее поверхность и, следовательно, длина окружности. Проводят линию, соединяющую узел с соском, отмечают точку пересечения этой линии с границей ареолы. Данная точка и является серединой кожного разреза, линия которого проходит точно по границе между кожей и ареолой. Дальнейший ход операции аналогичен таковому при приведенной выше операции с применением радиального разреза [1].

Положительные моменты периареолярного, подмышечного и субмаммарного доступов заключаются в лучшем косметическом результате (по сравнению с радиарными разрезами). Манипуляции в ткани молочной железы проводят не в зоне разреза ее кожи, что значительно облегчает течение послеоперационного периода [3, 5].

Актуальность данной проблемы привела к попытке синтеза общехирургических и косметических принципов при выборе доступов в хирургии молочной железы [1, 3, 5]. На данный момент разрабатывают операции, обеспечивающие не только достаточную радикальность, но и хороший косметический эффект [1, 2, 5].

Цель работы

Целью данного исследования явилось изучение эффективности применения у больных с доброкачественными новообразованиями молочной железы дистанционных хирургических доступов.

Материалы и методы исследования

Под нашим наблюдением находилось 38 женщин в возрасте от 18 до 36 лет, которые были прооперированы по поводу доброкачественного новообразования молочной железы.

Пациентки были разделены на две группы. Основную группу составили 18 пациенток, при хирургическом лечении у которых использовали дистанционные хирургические доступы. Группу сравнения – 20 женщин, которые были оперированы при использовании радиарных доступов.

Всем пациенткам перед оперативным вмешательством выполняли стандартный набор инструментальных исследований: маммографию, ультразвуковое исследование (УЗИ) молочной железы, пункционную биопсию образования с последующим цитологическим исследованием, которое также выполняли и в послеоперационном периоде.

В исследуемых группах у больных при УЗИ определяли единичные новообразования размером от 1,5-2,5 см. По данным цитологического исследования во всех наблюдениях отмечали доброкачественный процесс (фиброма, фибroadенома).

При проведении ультразвукового метода исследования определяли расстояние от образования до кожи молочной железы и проекцию образования, что являлось определяющим в выборе операционного доступа у больных основной группы.

У всех пациенток основной группы применяли предлагаемые доступы с сохранением косметического эффекта (у 14 пациенток применяли периареолярный доступ, у 2-х больных – субмаммарный, и еще у 2-х аксиллярный доступ (с учетом локализации новообразования)).

Результаты и обсуждения

В обеих исследуемых группах оперативное лечение выполняли под общим обезболиванием, среднее время которого составило 30-40 мин. У пациенток группы сравнения применяли локальный радиарный разрез, а у больных основной группы – дистанционные доступы с учетом локализации образования грудной железы.

В послеоперационном периоде проводили традиционную консервативную терапию: анальгетики, антибактериальная терапия. Применяли анальгетики (кетонал) в среднем 2-3 дня. В наших наблюдениях в применении наркотических анальгетиков не было потребности.

Особенности степени выраженности болевого синдрома от вида операционного доступа в наших наблюдениях не было отмечено.

У одной пациентки основной группы и у двоих больных группы сравнения в первые послеоперационные сутки отмечены гипертермия до 37,7°C. На вторые сутки послеоперационного периода, температура у всех пациенток достигала показателей нормы.

У одной пациентки основной группы в раннем послеоперационном периоде отмечали отек тканей молочной железы, гиперемия в области послеоперационной раны (при использовании периареолярного доступа). Такие же изменения наблюдали у двоих пациенток группы сравнения. Указанные изменения были ликвидированы консервативными мероприятиями у больных обеих групп на 3 сутки послеоперационного периода. Остаточных гематом, воспалительных осложнений грудной железы в послеоперационный период в обеих группах не было отмечено.

Нахождение больных в клинике составило 3-4 дня, в дальнейшем они были выписаны под наблюдение хирурга по месту жительства.

При обследовании пациенток обеих групп через месяц после оперативного вмешательства снижение чувствительности и неприятные ощущения в зоне рубца на молочной железе при контакте рубца с одеждой отмечали у 6-ти пациенток группы сравнения. Указанные жалобы были отмечены у 2-х пациенток основной группы, которые были оперированы с использованием периареолярного доступа.

При оценке косметического эффекта деформацию молочной железы наблюдали у 4-х пациенток группы сравнения. У 2-х больных указанные осложнения были вызваны развитием келоидного рубца. У 2-х пациенток отмечали гипертрофию послеоперационного рубца. Наличие рубца в косметически невыгодной зоне отмечали у 6-ти пациенток группы сравнения.

Неудовлетворение своим внешним видом отмечали 10 пациенток группы сравнения. Развитие депрессии, обусловленной внешним видом послеоперационной области, отмечали 4-х пациенток. Одна пациентка выполняла, в последствии, пластическое оперативное вмешательство в зоне операции молочной железы.

У больных основной группы указанных осложнений связанных с косметическим эффектом не отмечали, что демонстрирует следующие клинические примеры.

Так, у пациентки С., 32 года при осмотре и пальпации было выявлено по одному узловому образованию в обеих молочных железах, подтвержденные УЗИ (Рис. 1).

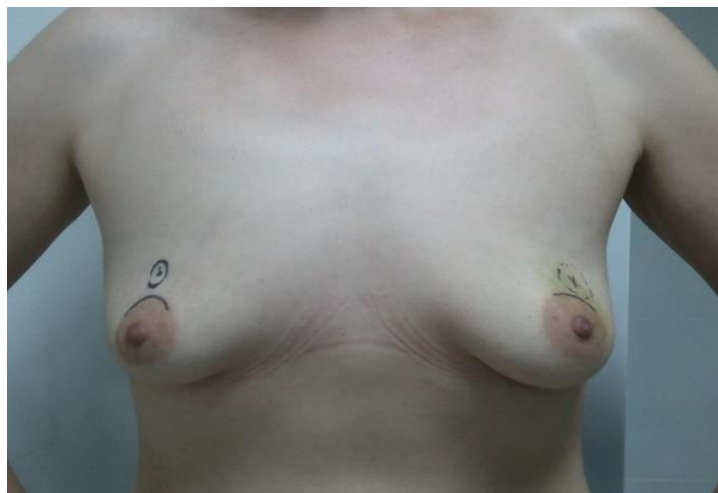


Рис.1. Пациентка С., 32 лет, у которой выполнена разметка локализации образований под УЗИ контролем.

Выполнено хирургическое вмешательство на обеих молочных железах – периареолярный доступ (Рис.2)

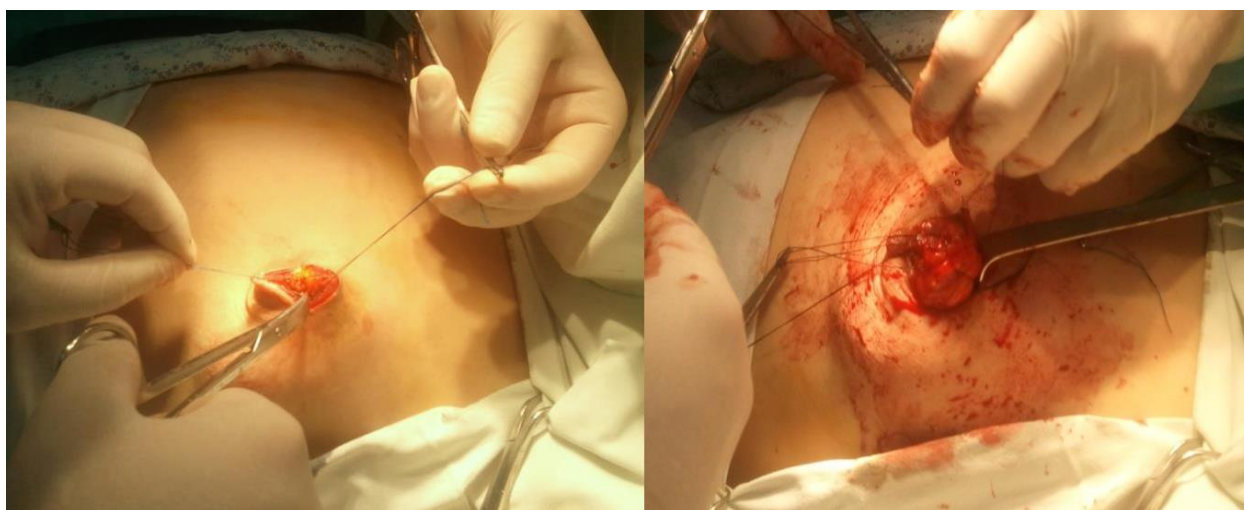

Рис.2. Пациентка С., 32 лет, у которой провели удаление образования молочной железы из периареолярного доступа.

В отдаленном послеоперационном периоде осложнений не отмечено (рис. 3).

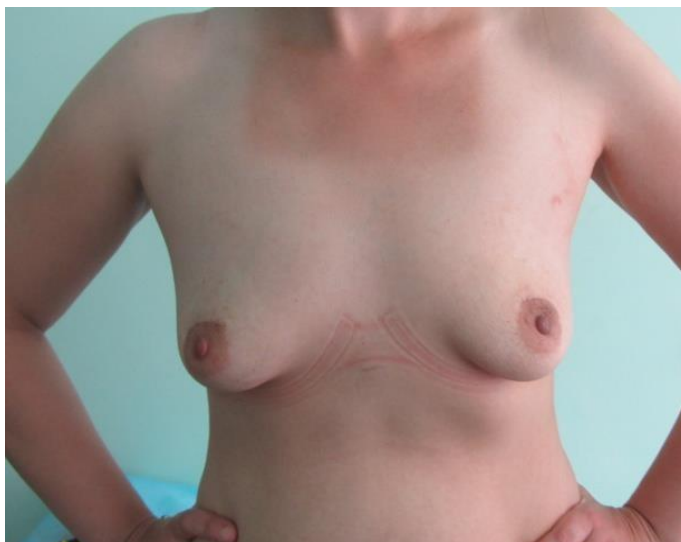
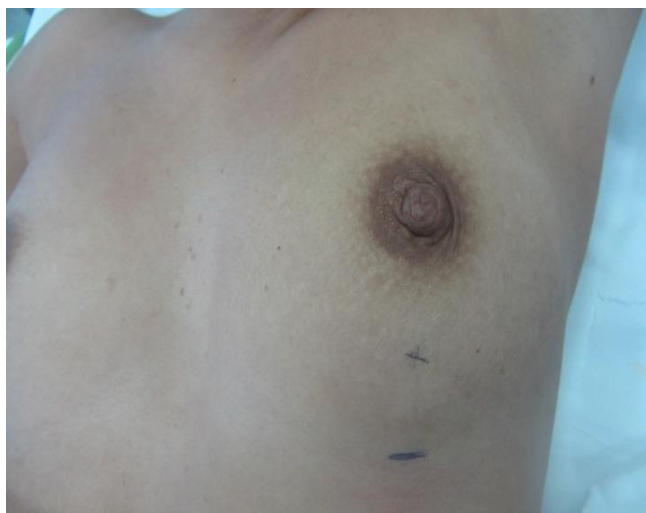
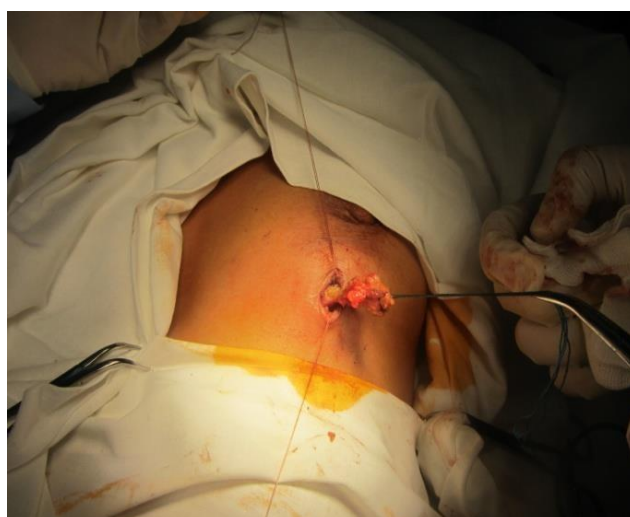Рис.3 Пациентка С., 32 лет через 1 месяц после оперативного вмешательства.

На рисунке 4 представлены разметка опухоли и проекции операционного доступа, а также методика операции из субмаммарного доступа у больной А, 34 лет.



А



Б

Рис. 4. Пациентка А, 34 года, оперированная по поводу фибромы левой грудной железы. Где А – разметка локализации образования и операционного доступа; Б – методика оперативного вмешательства.

На рисунке 5 представлена данная пациентка через 1 месяц после оперативного вмешательства.

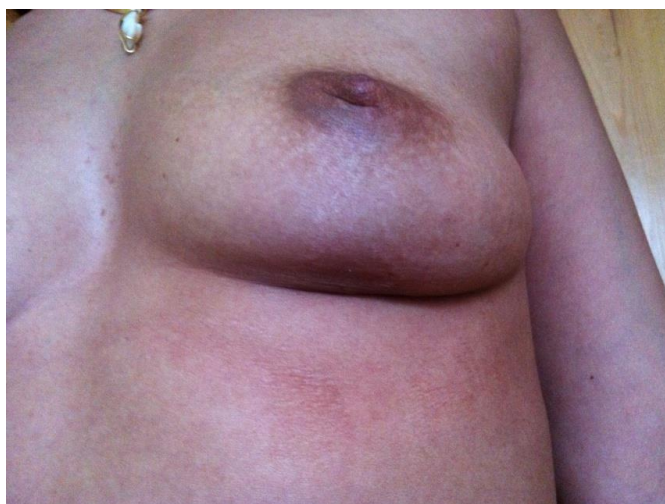
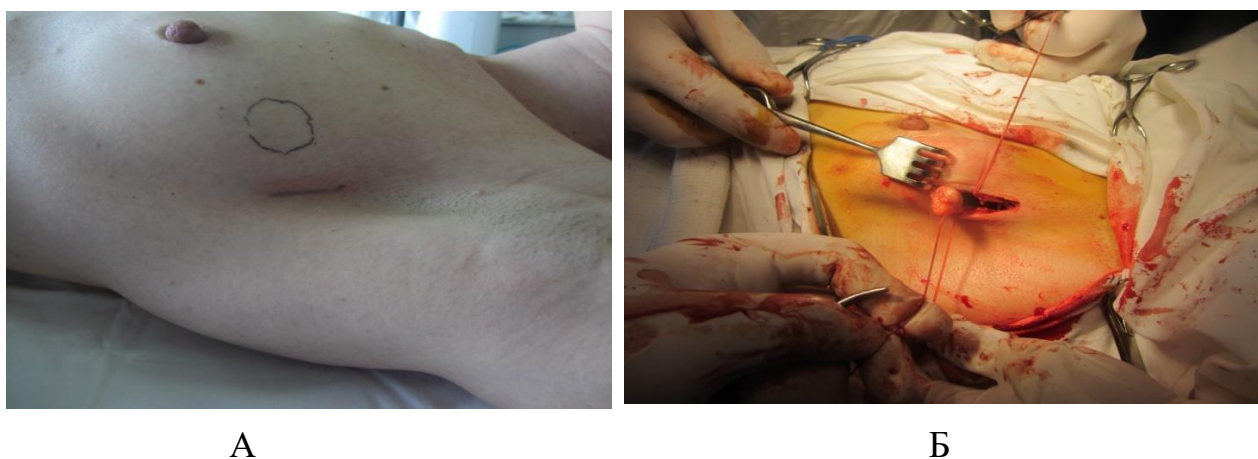
Рис. 5. Пациентка А, 34 года, через 1 месяц после оперативного вмешательства.

На рисунке 6 представлены разметка опухоли и проекции операционного доступа, а также методика операции из аксиллярного доступа у больной Ф, 38 лет.



А

Б

Рис. 6. Пациентка Ф, 38 лет, оперированная по поводу фибромы левой грудной железы. А – разметка локализации образования и операционного доступа; Б – методика оперативного вмешательства.

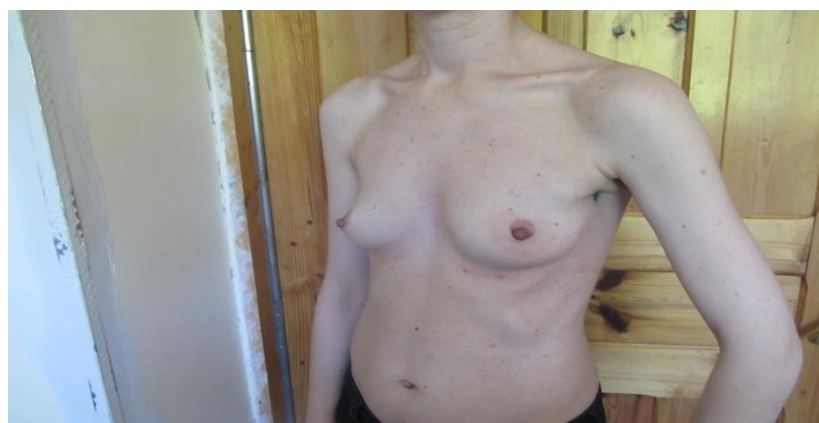

Рис. 7. Пациентка Ф, 38 лет через 1 месяц после оперативного вмешательства.

Двоим пациенткам основной группы через 3 месяца после удаления доброкачественных образований молочной железы из периареолярного доступа выполнили аугментационную маммопластику из субмаммарного доступа. Чувствительность ареолярной области и хороший косметический эффект в зоне периареолярного доступа удаления доброкачественной опухоли молочной железы сохранялись и после указанного оперативного вмешательства.

Выше указанное демонстрирует следующий клинический пример. Пациентка И, 26 лет (рис.8) через 2 месяца после удаления единичных фибром обеих молочных желез из периареолярного доступа – хороший косметический эффект послеоперационной области. На рисунке 9, представлена та же больная через 1 месяц после аугментационной маммопластики из субмаммарного доступа – хороший косметический эффект в области периареолярного доступа.

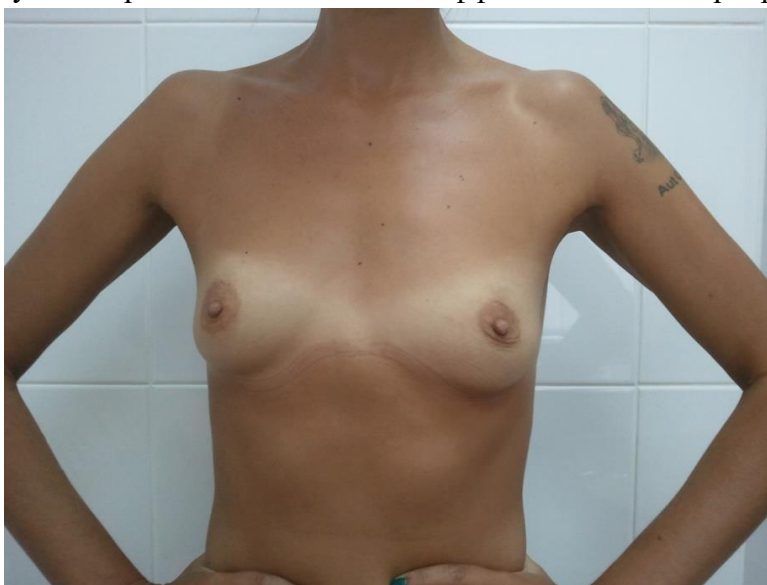

Рис.8. Пациентка И, 26 лет через 2 месяца после удаления единичных фибром обеих молочных желез из периареолярного доступа.



Рис. 9. Пациентка И, 26 лет через 1 месяц после аугментационной маммопластики из субмаммарного доступа – хороший косметический эффект в области периареолярного доступа.

Выводы

Применение дистанционных доступов с учетом локализации образований грудной железы является радикальным оперативным вмешательством. Длительность оперативного вмешательства среди указанных доступов, выраженность болевого синдрома в послеоперационном периоде являются идентичными, как и при использовании традиционных доступов.

У данных больных отмечен также хороший косметический эффект в ранние и поздние сроки оперативного вмешательства, что позволяет рекомендовать данные оперативные вмешательства для более широкого внедрения в технологию хирургического лечения пациенток с доброкачественными новообразованиями грудной железы.

Список литературы

1. Адамян А.Г. Периареолярный доступ для секторальной резекции молочной железы / А.Г. Адамян // Хирургия. – 1986. – № 9. – С. 29-31
2. Герасименко В.Н., Летягин В.П., Малыгин В. Н., Ладомин А. Д. Косметические подходы в хирургии лечения доброкачественных заболеваний молочной железы / В.Н. Герасименко, В.П. Летягин, В. Н. Малыгин, А. Д. Ладомин // Актуальные вопросы пластической хирургии молочной железы. Всесоюзная конференция. Москва. – 1990. – С. 31 – 32
3. Кочетков Р.И. Хирургическая реабилитация больных раком молочной железы / Р.И. Кочетков // Анналы пластической, реконструктивной и эстетической хирургии. – 2002. – № 4. – С. 64 –65
4. Amanti C, Regolo L, Moscaroli A, Lo Russo M, Catracchia V. Total periareolar approach in breast-conserving surgery /C. Amanti, L. Regolo, A. Moscaroli, Lo Russo M, V. Catracchia // Tumori. – 2003. – №4, Vol 89 – P. 169-72
5. Dooley W.C. Routine operative breast endoscopy during lumpectomy / W.C. Dooley // Ann Surg Oncol. – 2003. – № 1, Vol 10 – P. 38-42

ОСОБЛИВОСТІ ХІРУРГІЧНОГО ЛІКУВАННЯ ДОБРОЯКІСНИХ УТВОРЕНЬ МОЛОЧНОЇ ЗАЛОЗИ

©Макаров В.В.

Харківський національний медичний університет, Харків, Україна

У роботі було вивчено ефективність застосування дистанційних хірургічних доступів у хворих з доброякісними новоутвореннями молочної залози. Усім пацієнткам перед оперативним втручанням виконували стандартний набір інструментальних досліджень: мамографію, ультразвукове дослідження молочної залози, пункційну біопсію утворення з наступним цитологічним дослідженням, яке також виконували і в післяопераційному періоді. Застосування дистанційних доступів з урахуванням локалізації утворень грудної залози є радикальним оперативним втручанням. Тривалість оперативного втручання серед зазначених доступів, вираженість болювого синдрому в післяопераційному періоді є ідентичними, як і при використанні традиційних доступів. У даних хворих спостерігали хороший косметичний ефект в ранні та пізні терміни оперативного втручання, що дозволяє рекомендувати дані оперативні

втручання для більш широкого впровадження в технологію хірургічного лікування пацієнок з доброякісними новоутворення грудної залози.

Ключові слова: дистанційні, хірургічні, доступи, мамографія, доброякісне, новоутворення, молочна, залоза

PECULIARITIES OF SURGICAL TREATMENT OF BENIGN FORMATION OF MAMMARY GLAND

©Vitalii Makarov

Kharkiv National Medical University, Kharkiv, Ukraine

The effectiveness of the use of remote surgical approaches in patients with benign formation of mammary gland was studied in this paper. Before surgery, all patients underwent a standard set of instrumental examinations: mammography, ultrasound examination of the mammary gland, puncture biopsy of the formation with subsequent cytology, which was also performed in the postoperative period. The use of remote access, taking into account the localization of formations of the mammary gland is a radical surgical intervention. The duration of surgical intervention among these accesses, the severity of pain in the postoperative period are identical, as with the use of traditional accesses. In these patients, a good cosmetic effect was observed in the early and late periods of surgical intervention, which makes it possible to recommend these surgical interventions for a broader introduction of surgical treatment of patients with benign formation of mammary gland to the technology.

Keywords: remote, surgical, accesses, mammography, benign, neoplasm, mammary gland

REFERENCES

1. Adamyanyan A.G. Periareolar access for sectoral resection of the breast // *Surgery*.1986. № 9. P. 29-31 (In Russ)
2. Gerasimenko V.N., Letyagin V.P., Malygin V.N., Ladomin A.D. (1990) Cosmetic approaches in surgery for the treatment of benign breast diseases *Actual problems of breast plastic surgery*. Moscow. P. 31 – 32 (In Russ)
3. Kochetkov R.I. Surgical rehabilitation of patients with breast cancer // *Annals of plastic, reconstructive and aesthetic surgery*.2002. № 4. P. 64 –65 (In Russ)
4. Amanti C, Regolo L, Moscaroli A, Lo Russo M, Catracchia V. Total periareolar approach in breast-conserving surgery // *Tumori*. 2003. №4, Vol 89 P. 169-72
5. Dooley W.C. Routine operative breast endoscopy during lumpectomy // *Ann Surg Oncol*. 2003. № 1, Vol 10 P. 38-42